Hartaandoeningen bij het paard

Hartaandoeningen bij het paard uiten zich vaak door de aanwezigheid van bijgeruisen,van ritmestoornissen en in ernstige gevallen door een verminderd prestatievermogen.

Een verminderd prestatievermogen is uiteraard altijd een reden voor een grondig en diepgaander onderzoek en hierbij dienen dan niet alleen hartafwijkingen in overweging genomen te worden.

Bijgeruisen en ritmestoornissen kunnen goedaardig zijn, maar zijn dikwijls een indicatie voor een al dan niet problematisch hartlijden. Op basis van een goed klinisch onderzoek kan beslist worden of een ruisje of een onregelmatigheid in het hartritme verder onderzocht dienen te worden. Dit kan oa. met echocardiografie, ECG, holter-monitoring, inspanningstesten etc.

Een echocardiografie is aangewezen bij :

- een bijgeruis dat erger wordt bij opeenvolgende onderzoeken
- een bijgeruis van graad 3 of meer
- bijgeruis compatiebel met ventriculum septum defect of andere congenitale afwijking
- continue bijgeruisen
- systolisch-diastolisch gecombineerde bijgeruisen
- bijgeruis vastgesteld bij een aankoopkeuring
- klinisch belangrijke ritmestoornissen
- verdenking van hartspierproblemen of myocardfalen

Wanneer een inspannings- of holter-monitor test laten doen en hoe gebeurt die best ?

Zowat alle belangrijke structurele of functionele abnormaliteiten vastgesteld bij het klinisch en eventueel echocardiografisch onderzoek in rust kunnen een indicatie vormen voor een inspanningstest.

Ook in het kader van een aankoopkeuring kan die, zelfs bij geringere afwijkingen op het klinisch onderzoek, een belangrijke aanvulling vormen om een goed advies te kunnen formuleren.

De test gebeurt best in een aan de discipline aangepaste accommodatie (rijbaan voor spring- en dressuurpaarden, racebaan voor bvb. renpaarden of eventers), op of licht boven het niveau dat het paard normaal getraind wordt en best met zijn gebruikelijke ruiter.

Met geschikte apparatuur kan het ECG van het paard 'realtime ' draadloos gevolgd worden en dankzij de snelle mobiele dataverbindingen zelfs over onbeperkte afstand. Registratie van het ECG-tracé op een SD-kaart of direct op een internetserver maakt achteraf een goede analyse mogelijk.

Bij congestief hartfalen, bedreigende ritmestoornissen, pulmonaire hypertensie ed. Is een inspanningstest gevaarlijk en wordt deze dus best niet uitgevoerd.

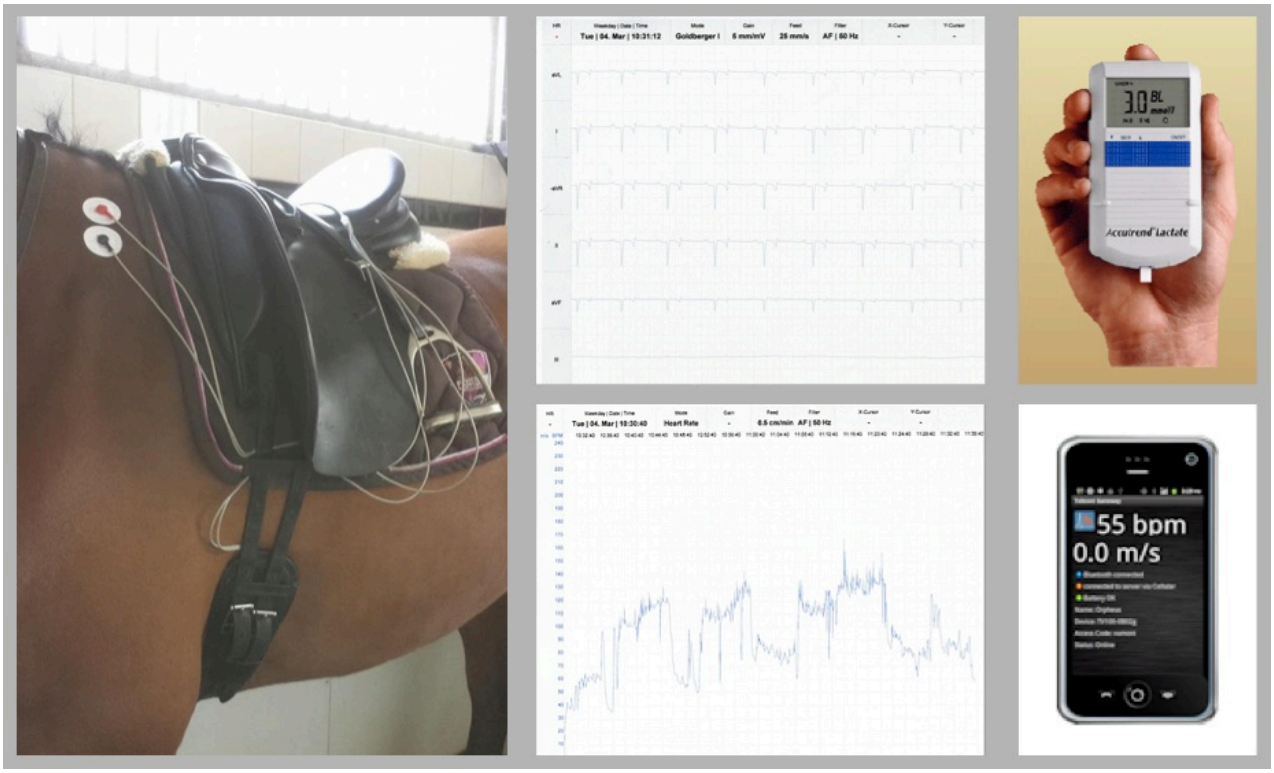

Aan de hand van de resultaten van klinisch onderzoek aangevuld met echocardiografie en inspannings/holter-monitor test kan een inschatting gemaakt worden van de invloed van de hartafwijking op het huidig en toekomstig prestatieniveau van het paard, van de veiligheid van de ruiter en de levensverwachting. Evident is dat echter niet en de meeste van de patiënten vragen een regelmatige opvolging.

Gelukkig verlopen heel wat hartaandoeningen van het paard vrij onschuldig en hebben deze paarden een normale levensverwachting en zelfs dikwijls een normaal prestatie-niveau voor de discipline waarin ze gebruikt worden. Echter, als er tekenen zijn van pulmonaire hypertensie, congestief hartfalen of complexe ventriculair aritmiën, mogen deze paarden absoluut niet meer gebruikt worden.

Bijgeruisen

Heel wat paarden, en zeker pasgeboren veulens, hebben een bijgeruis op het hart. Bij veulens moet dat in de eerste levensweken verdwijnen en bij de andere paarden is het van belang om in te schatten of het geruis een 'fysiologisch' geruis is, dan wel een eerder 'pathologische' oorzaak kent.

Fysiologische bijgeruisen kunnen simpelweg omschreven worden als zijnde het gevolg van de kracht waarmee het bloed weggespoten wordt vanuit het hart, maar kunnen soms ook een andere oorzaak hebben en sommige verdwijnen dan ook wanneer het paard een lichte inspanning doet.

De 'pathologische' bijgeruisen bij het paard zijn meestal gecorreleerd aan slechte werking van de mitraal-, tricuspied- of aortaklep, aangeboren hartafwijkingen of aandoeningen als bvb. aorto-pulmonaire fistels.

- Mitralis-insufficiëntie
  Hierbij is de mitraal-klep tussen linker kamer en linker voorkamer defect, zodat op het moment dat het hart samen trekt en zijn bloed naar het lichaam wil pompen, een deel van het bloed terugvloeit naar de voorkamer. Een systolisch bijgeruis kan het gevolgd zijn. De regurgitatie kan aanleiding geven tot uitzetting van voorkamer, kamer en in ernstige gevallen zelfs pulmonaire hypertensie. Uiteindelijk treden ook vaak ritmestoornissen op.

Milde regurgitaties die niet geassociëerd zijn met uitzetting van de hartkamers of ritmestoornissen, hebben meestal geen invloed op levensverwachting of sportprestatie. Het is echter moeilijk om op basis van een éénmalige evaluatie de ernst van een mitralis-insufficiëntie in te schatten naar de toekomst toe en een regelmatige opvolging is dan dikwijls aangewezen :

- in milde gevallen dient dit minimaal om de 2 jaar te gebeuren
- bij ernstiger mitralisregurgitatie best jaarlijks of nog frequenter. Hier wordt tussentijds ook best de hartfrequentie en het ritme gecontroleerd.
- bij ernstige insufficiënties, snelle progressie of indien samen met ritmestoornissen is een inspanningstest aangewezen

- Aorta-regurgitatie

  Een aorta-regurgitatie ontstaat wanneer er een lek zit op de terugslagklep aan de uitgang van het hart (klep tussen linker kamer en de aorta of hoofdslagader). Daardoor zal een deel van het bloed dat weggepompt werd uit de kamer onder hoge druk terugvloeien wanneer het hart relaxeert en hierbij een diastolisch bijgeruis veroorzaken. Indien die terugvloei significant is, kan dat aanleiding geven tot een dilatatie van de linker kamer en in ernstige gevallen ook van de voorkamer en aanleiding geven tot ritmestoornissen.
  Aorta-insufficiëntie komt bij oudere paarden geregeld voor, meestal in milde vorm, waarbij de prestatiemogelijkheden en levensverwachting normaal zijn.
  In ergere mate of ook wanneer het vastgesteld wordt bij jonge paarden, kan het echter levensbedreigend worden en dikwijls aanleiding zijn tot acute en fatale ritmestoornissen. Daarom is het in deze gevallen aangeraden om :
  - het paard 2 x per jaar grondig te evalueren op cardio-vasculair vlak
  - daar steeds een inspanningstest bij te doen tenzij er contra-indicaties voor zijn
  - tussentijds het paard goed laten observeren en bij verdenking van verslechtering of ontstaan van ritmestoornissen het onderzoek onmiddellijk opnieuw uit te laten voeren vooraleer het paard verder te werken

- Tricuspied regurgitatie

  Is zeer vergelijkbaar met mitralis-regurgitatie, maar betreft hier de klep tussen voorkamer en kamer aan de rechter kant van het hart. In dit compartiment heersen lagere drukken en het klinisch belang is dan dikwijls ook geringer tenzij dit het gevolg zou zijn van een (levensbedreigende) pulmonaire hypertensie.
  Het is bekend dat paarden die veel getraind worden, dikwijls een milde vorm hiervan hebben. Het mechanisme dat hierachter zit, is onbekend. De echocardiografische karakteristieken kunnen helpen in het differentiëren tussen klinisch onbelangrijke en gevaarlijkere vormen van tricuspied-regurgitatie.
  - Het advies hierbij is mbt. de opvolging gelijkaardig als de mitralis-insufficiëntie.

- Ventrikel septum defect, andere aangeboren afwijkingen

  Afhankelijk van de gradatie van het probleem kunnen de paarden toch nog soms in het werk gehouden worden, maar ook hier is weer een strikte opvolging nodig.
  - Het belangrijkste advies is hier, naast een strikte opvolging, om deze paarden te weren uit de fokkerij

- Aorta-cardiale en aorta-pulmonaire fistels

  Deze tijdens de levensloop verkregen hartaandoening, vooral gekend bij de friese paarden, is dikwijls snel levensbedreigend. Ze mogen niet gebruikt worden om te berijden en er dient steeds aan gedacht te worden dat ze acuut kunnen sterven.

Ritmestoornissen

Ritmestoornissen kunnen door palpatie van de pols of beluisteren van het hart, makkelijk tijdens het klinisch onderzoek vastgesteld worden, maar om de precieze aard en dus het belang ervan in te schatten is een electrocardiogram (of : ECG) nodig.

Klassiek gebeurt wordt een ECG in rust afgenomen, maar met de moderne, draadloze technieken is het nu mogelijk om de hartslag "online" en "realtime" via het scherm van uw laptop, smartphone of tablet te volgen.

Veel ritmestoornissen bij paarden zijn goedaardig. Meestal is het ritme dan op een regelmatige manier onregelmatig in rust : er vallen slagen weg, maar de volgende slagen volgen wel op het normale tijdstip dat we ze verwachten. Bij veel van deze gevallen verdwijnt de ritmestoornis op het ogenblik dat het paard wat meer opgewonden raakt. Wanneer dit niet het geval is, of wanneer sprake is van "onregelmatige onregelmatigheden" in het hartritme, dan is het best om deze paarden niet te werken (zeker niet met kinderen !!) totdat ze verder onderzocht zijn. Een aantal paarden zullen na dit onderzoek toch vrijgeleide krijgen en kunnen dan gewerkt worden door een volwassen persoon mits die op de hoogte is van alle ins-and-outs van de aandoening.

- Tweede graads atrio-ventriculaire block
  Dit is een regelmatige onregelmatigheid (cfr. hoger) waarbij er af en toe een prikkel/contractie van de voorkamer niet doorloopt naar de kamer. Indien dit 2 of meer opeenvolgende slagen na elkaar gebeurt, is er sprake van een ernstige AVB (atrio-ventriculaire block). Deze moet absoluut verdwijnen door werk of excitatie van het paard. Indien dit niet het geval is, dan wordt er aangenomen dat er een verhoogd risico is en wordt het paard best alleen gewerkt door een goed geïnformeerd volwassen persoon. Een inspanningstest is sterk aan te raden en indien hierbij een persisterend te trage hartslag gedecteerd wordt, is het paard niet meer geschikt om te werken.

- Atriale fibrillatie
  Dit is een typische onregelmatige onregelmatigheid waarbij de prikkels op een ongecoördineerde manier ontstaan in de voorkamer en te pas en te onpas doorgaan naar de kamer om daar een effectieve hartslag uit te lokken. Het gevolg is dat de pompwerking van het hart ernstig verstoord kan raken en soms inspannings-intolerantie tot gevolg kan hebben.
  Soms kan het acuut optreden en binnen de 24 tot 48 uur verdwijnen (paroxysmale atriale fibrillatie) en dikwijls is het onmogelijk om met de bestaande technieken de oorzaak aan te tonen. Bij heel wat paarden is de hartslag in rust quasi normaal. Indien deze echter te hoog is, dan is dat suggestief voor een onderliggend, meestal ernstig, hartprobleem.
  De diagnose wordt bevestigd met een ECG, maar het is zeker bij sportpaarden steeds aangewezen om een inspannings-test en een 24-uus holter monitoring te laten doen. Indien het hartritme bij maximale inspanning of bij nervositeit boven de 220/min. gaat, of wanneer er ook ventriculaire ritmestoornissen optreden, dan is het absoluut noodzakelijk de paarden (voorlopig) niet meer te gebruiken en een behandeling te proberen.
  Behandeling gebeurt tegenwoordig door electro-cardioversie. Hierbij wordt het paard onder anesthesie gebracht en via electrodes die in de bloedbaan ingebracht worden, wordt met behulp van een defibrillator gepoogd om het normale ritme te herstellen. De cardioversie met behulp van geneesmiddelen, wordt tegenwoordig bijna niet meer toegepast wegens minder succesvol en de hogere risico's van de behandeling, tenzij er tegenindicaties zijn voor electro-cardioversie zoals bvb. een te hoog risico van een algemene anesthesie.

De kans op een succesvol (blijvend) resultaat is van tal van factoren afhankelijk, maar oa. de tijdsduur dat de fibrillatie al bestond en de aanwezigheid van structurele hartafwijkingen (zoals bvb. dilatatie van de voorkamers) zijn belangrijke factoren. Er op tijd bij zijn is dus de boodschap !!
Een aantal paarden slagen er in om, ondanks de aanwezigheid van een atriale fibrillatie, toch nog op een redelijk niveau prestaties te leveren, maar echt intensieve arbeid zoals racen, military etc. is dikwijls niet goed meer mogelijk. Dessalniettemin is een grondig onderzoek steeds aangewezen in het belang van het paard en de ruiter en wordt er best steeds een poging tot electro-cardioversie uitgevoerd.
Indien het paard verder gewerkt wordt ondanks de aanwezigheid van een atriale fibrillatie, dan is het aangewezen om dit enkel door een goed geïnformeerd volwassen persoon te laten doen en het inspanningsniveau te beperken tot wat acceptabel lijkt op basis van de inspannings-ECG test.

- Premature atriale complexen
  Dit zijn eigenlijk voortijdige, maar verder normale hartcontracties en die hebben zelden invloed op het prestatieniveau. Echter, ze verhogen de kans op het optreden van andere ritmestoornissen zoals atriale flutter en daarom wordt er best ook een 24-uurs holter- en een inspannings-test gedaan.

- Ventriculaire ritmestoornissen : premature ventriculaire complexen en ventriculaire tachycardie
  Deze kunnen soms minimaal en vrij onschuldig aanwezig zijn, maar zijn dikwijls toch een gevaar voor ernstige bloeddrukdalingen en acuut hartfalen met ventriculaire fibrillatie en de dood tot gevolg. De differentiatie tussen de minder gevaarlijke en de ergere vormen is niet evident en ook hier zijn weer de 24uurs-holter-monitor- en inspanningstest ten zeerste aangewezen naast uiteraard en zoals steeds het klinisch en echocardiografisch hartonderzoek. Paarden die een acute collaps doorgemaakt hebben (‘flauw vallen’), zijn een absolute indicatie hiervoor !!
  Het moet in ieder geval duidelijk zijn dat het ook hier weer een ernstige vorm van ritmestoornissen betreft en dat deze paarden, zelfs al lijkt het een minder erge variant te zijn, zeker niet geschikt zijn om te gebruiken voor kinderen of als lespaard.